Lane Medical Library

Aus dem Gerichtlich-Medizinischen Institut der Universität München
Vorstand: Obermedizinalrat Professor Dr. Merkel.

Ein bemerkenswerter Fall von Spättod nach Verkehrsunfall bedingt durch sog. indurierende Pneunomie

Inaugural-Dissertation

zur

Erlangung der Doktorwürde in der gesamten Medizin

verfaßt und einer

Hohen Medizinischen Fakultät der Bayerischen Ludwig-Maximilians-Universität zu München

vorgelegt von

Karl Baumann
Lohhof bei München

München 1938
Universitäts-Buchdruckerei von Dr. C. Wolf & Sohn

Aus dem Gerichtlich-Medizinischen Institut der Universität München
Vorstand: Obermedizinalrat Professor Dr. Merkel.

Ein bemerkenswerter Fall von Spättod nach Verkehrsunfall bedingt durch sog. indurierende Pneunomie

Inaugural-Dissertation

zur

Erlangung der Doktorwürde in der gesamten Medizin

verfaßt und einer

Hohen Medizinischen Fakultät der Bayerischen Ludwig-Maximilians-Universität zu München

vorgelegt von

Karl Baumann
Lohhof bei München

München 1938
Universitäts-Buchdruckerei von Dr. C. Wolf & Sohn

Gedruckt mit Genehmigung der Medizinischen Fakultät
der Bayer. Ludwig-Maximilians-Universität zu München

Referent:
Professor Dr. Merkel

Tag der mündlichen Prüfung:
28. 4. 1938.

Während für die Beurteilung chirurgischer Erkrankungen nach Traumen hinsichtlich des Causalzusammenhanges die Schwierigkeiten meist nicht so erheblich sind, ist der ursächliche Zusammenhang innerer Krankheiten mit äußerer Gewalteinwirkung bedeutend schwieriger zu beurteilen. Nicht zu selten werden teils mit Recht und teils zu Unrecht vom praktischen Arzte Unfall und Lungenentzündung miteinander in Verbindung gebracht. Häufig ist es schwierig eine richtige Entscheidung zu treffen. Die traumatische Lungenentzündung ist unter den internen Unfallkrankheiten der Literatur nach keine Seltenheit, genaue statistische Angaben sind aber nur schwer zu erreichen, da die Erkrankten meist wieder vor Ablauf der Karrenzzeit zur Arbeit kommen und somit in den Statistiken der Berufsgenossenschaften nicht auftreten.

Bereits vor 100 Jahren machte *Hufeland* 1837 in seinem „Eucheiridon medicum" heftige Erschütterungen des Brustkorbes für das Entstehen einer Lungenentzündung verantwortlich. In den 80er Jahren des vorigen Jahrhunderts werden dann die wissenschaftlichen Arbeiten über Brustkorbtraumen und Pneumonieentstehung häufiger. *Schuster* zeigte in einer Arbeit, daß infolge Traumas des Lungenparenchyms eine typische fibrinöse Lungenentzündung auftreten kann. *Litten* konnte als erster nachweisen, daß von 350 Lungenentzündungen bei 14 = 4,4% schwerere oder leichtere Brustkorbtraumen vorlagen. *Demuth* fand, daß der Beginn und der Verlauf der traumatisch entstandenen Lungenentzündung nicht immer gleich mit den gewöhnlichen Erkältungspneumonien ist, daß besonders häufig der initiale Schüttelfrost fehlt. *Stern* war dann 1896 der erste, der in einer Arbeit genauere Angaben über die Entstehung der traumatischen Pneumonie machte. Er war auch der erste, der von einer inneren Wundinfektion sprach. Wenn auch

nach den neueren Untersuchungen von *Haßlinger* und *Sternberg* beim gesunden Menschen der Bakteriengehalt in den großen Bronchien nur noch sehr gering ist und in den untersten Luftwegen praktisch sogar Keimfreiheit herrscht, so finden sich, ganz abgesehen von den schwereren Lungenkrankheiten, schon bei leichteren Bronchitiden hier auch eine reiche Bakterienflora. Streptococcen und Staphylococcen werden nahezu immer im Auswurf gefunden, so daß bei einem gelegentlichen Trauma die Möglichkeit einer Wundinfektion gegeben ist. *Fr. Müller* berichtet von einer Hausepidemie, bei der eine Reihe der Spitalinsassen an einem Erysipel, eine andere Anzahl an schwerer Streptococcenangina und wieder andere an schwerster Bronchitis und Bronchiolitis erkrankten. Der Verfasser betreffender Arbeit wollte zeigen, daß auch — normalerweise ungefährliche — Bewohner der Mundhöhle unter gewissen Bedingungen schwerste Erkrankungen verursachen können. *Stern* schon stellte den Satz auf, ohne Infektion keine traumatische Pneumonie. Er unterscheidet dem Verlaufe nach drei Krankheitstypen.

1. Ganz akuter Krankheitsbeginn mit Schüttelfrost, wenige Stunden (3—6) bis ein bis zwei Tage nach dem Unfall. Der Verlauf ganz analog der kruppösen Pneumonie.
2. Pneumonien mit atypischem Verlaufe, mit nur ganz geringen Allgemeinerscheinungen, kurzdauerndem, unbedeutendem Fieber, kein typischer Auswurf. *Stern* hält dies allerdings für die Fälle, bei denen mehr eine traumatische blutige Gewebsinfiltration als eine wirkliche Entzündung vorherrscht.
3. Die dritte Art ist ihrem Verlaufe nach analog einer typischen Bronchopneumonie.

Die Zeitspanne zwischen dem Trauma und dem Ausbruche der Pneumonie ist nach *Stern* 3—4 Stunden bis 4—6 Tage. *Fürbringer* berichtet von einem Fall, bei dem ein leichtes Brustkorbtrauma für den Ausbruch einer Pneumonie nach 14 Tagen noch verantwortlich gemacht und anerkannt wurde; allerdings bestanden während dieser Zeit dauernd Schmerzen an der betreffenden Traumastelle als Brückensymptom. Über einen weiteren ähnlichen Fall berichtet

Ziemke. Es handelt sich hier um einen Sturz auf den Brustkorb aus 1,5 m Höhe Der Verunglückte arbeitete nach dem Unfall weiter, klagte aber über dauernde örtliche Schmerzen auf der betreffenden Brustkorbseite. Nach 14 Tagen erst trat eine Pneumonie auf. Der Sektionsbefund stellte eine akute Pneumonie auf dieser Seite fest, Spuren des früheren Traumas fanden sich allerdings nicht mehr. Der Tod wurde trotzdem als direkte Unfallfolge anerkannt.

Die Zahlen über die traumatische Lungenentzündung errechnet aus der Gesamtzahl der Pneumonien schwanken bei den verschiedenen Autoren erheblich. Es finden: *Litten* 4,4 % — *Demuth* 1,6 % — *Detzel* 1,8 % — *Jürgensen* 0,13 % — *Stern* 2,8 % — *Fränkel* 0,8 % — *Otten* (bei Kindern) 2,4 %. (Angaben aus *Henke*, *Lubarsch* und *Engel*.) *Fränkel* macht allerdings darauf aufmerksam, daß bei genauer Nachfrage sicherlich etwas höhere Werte als die von ihm gefundenen herauskommen dürften.

Als Kriterium für die Anerkennung einer Pneumonie als Unfallfolge fordert *Fürbringer:* 1. Muß eine durch äußere Gewalteinwirkung hervorgerufene Erschütterung des Brustkorbs stattgefunden haben, 2. muß der Betreffende vor dem Unfall gesund gewesen sein. Während die erste Bedingung meistens keine großen Beweisschwierigkeiten bringt, ist es bei der zweiten Bedingung schwieriger. Meistens muß die Tatsache, daß der Betreffende noch bis zum Trauma arbeitete, als Gesundheitsattest bewertet werden. Äußerst wichtig für die Beurteilung ist die Untersuchung des erstbehandelnden Arztes kurz nach dem Unfall. *Brack* weist in seiner Arbeit über die Begutachtung des Unfallspättodes eingehend auf die Wichtigkeit der Zusammenarbeit zwischen dem Kliniker und dem Pathologen hin. Häufig müssen Fälle gerade mangels entsprechender Zusammenarbeit, bezw. mangelhafter Erstuntersuchung ungeklärt bleiben, andere wieder bekommen durch obige Unterlassung eine unbefriedigende Lösung. *Engel* berichtet von einem solchen Fall in der Literatur, der anerkannt wurde mangels gegenteiligen Beweises: „Ein Maurer fiel vormittags auf dem Gerüst nach vorn um (es blieb unklar, ob er gestolpert, oder ob schon die im Gang befindliche Pneumonie Ursache des Falls war), arbeitete

weiter, ging nachmittags 4 Uhr nach Hause und legte sich zu Bett. Der um 5 Uhr wegen Brustschmerzen zugezogene Arzt stellte eine Rippenquetschung fest. Der Tod trat zwei Tage später an kruppöser Pneumonie ein. Für die Begutachtung fehlten jegliche ärztliche Unterlagen. Es stand nicht einmal fest, ob ärztlicherseits eine Lungenuntersuchung stattgefunden hatte. Bei der Sektion wurde keinerlei Zeichen einer Gewalteinwirkung gefunden. Die Diagnose des Arztes beruhte wahrscheinlich nur auf den Angaben des Kranken. Bekanntlich ist es für den Pathologen nicht immer möglich im Stadium der akuten Pneumonie und viel weniger noch in späteren Stadien, z. B. nach Abszeßbildung oder Vernarbungen, noch Spuren äußerer Gewalteinwirkung zu finden. Er muß sich hier auf die Vorgeschichte und den ersten Krankheitsverlauf stützen können. *Engel* macht darauf aufmerksam, daß eine chronische Bronchitis, wenn sie schon vor dem Unfall bestanden hätte, nicht als Gegenbeweis einer traumatischen Pneumonie angeführt werden darf, da hier ja die vorherrschende reiche Bakterienflora als Infektionserreger stets schon an Ort und Stelle ist.

Was nun das die Lungenentzündung verursachende Trauma betrifft, so sollen hier nur diejenigen Unfälle Beachtung finden, die durch kurzdauernde stumpfe Gewalteinwirkung entstanden sind und bei denen keine gröberen Thoraxverletzungen vorlagen. Unberücksichtigt bleiben offene Lungenverletzungen und zentrale Lungenrupturen, z. B. indirekt hervorgerufen durch Pressen bei schwerer Arbeit. *Geil* zeigt in einer Abhandlung über Rupturen innerer Organe durch stumpfe Gewalt, daß die Lungenverletzungen hinter denen der Leber gleich an zweiter Stelle stehen. Die Art des den Brustkorb bezw. die Lunge treffenden Traumas kann verschiedenster Natur sein. Sowohl direkter Schlag auf den Brustkorb kann durch direkte Fortleitung der Gewalteinwirkung besonders bei starrem Thorax eine Lungenquetschung mit oder ohne Rippen- oder Brustbeinverletzung hervorrufen, als auch Kompression, ja sogar Sturz auf andere Körperteile soll eine augenblickliche Druckspannung im Brustraum hervorrufen können, die zu Zerrungen oder Zerreißungen, wenn auch manchmal nur umschriebener Lungenteilchen

führen. Diese bilden dann die Gelegenheitsursache für die Ansiedlung einer sekundären Infektion. *Veiga de Carvalho* hält die Theorie von *Gosselin*, die einen reflektorischen Glottiskrampf im Augenblick der Gewalteinwirkung annimmt und so das Entweichen der Luft verhindert, was dann durch den intraalveolären Überdruck zur Gewebszerreißung führen sollte, für widerlegt. Er hat an einer Reihe von Tierversuchen mit Trachealkanülen und auch an isolierten Lungen nachgewiesen, daß ein Glottisverschluß nicht zur Entstehung von Lungenverletzungen erforderlich ist. Er glaubt, daß der alveoläre Bau der Lunge allein schon ein schnelles Entweichen der Luft bei raschester Kompression verhindert. Am leichtesten finden Verletzungen statt in dem Augenblick der tiefsten Inspiration. Wenn man bedenkt, daß bei Unfällen im Schreckmoment nahezu immer noch eine reflektorische Inspiration zustande kommt, so ist es verständlich, daß häufig dieser für Verletzungen günstige Zustand tiefer Inspiration vorliegt. *Cooke* unterscheidet bei den Lungenrupturen ohne äußere Verletzungsspuren am Thorax drei verschiedene Arten. Ihrer Häufigkeit nach aufgezählt: 1. Verletzung von einigen Alveolen mit Pleurariß und Pneumothorax. 2. Ohne Pleuraverletzung, lediglich einige Alveolenrupturen mit blutigem Auswurf. 3. Vereinigung von beiden Verletzungsarten. *Fürbringer* weist darauf hin, daß nicht immer sofort blutiger Auswurf als Beweis für die Lungenverletzung verlangt werden kann. Wenn eine Haemoptyse vorhanden ist, dann liegt der Fall sofort klar, wenn der blutige Auswurf aber fehlt, dann darf dies nicht als Gegenbeweis angeführt werden. Ein späterer blutiger Auswurf kann natürlich schon pneumonisch bedingt sein und ist nur schwer als Beweis eines stattgehabten Traumas verwertbar. Experimentelle Untersuchungen von *Külbs* zeigen, daß der Sitz der Lungenschädigung durchaus nicht der Stelle der Traumaeinwirkung entsprechen müsse. Er wies die Contre-Coupe-Wirkung auch für die Lunge nach. *Fürbringer* berichtet z. B. von einem derartigen Fall, wo das Trauma die rechte Schulter traf, die Pneumonie aber im linken Unterlappen (!Gegenstoß) auftrat. Ferner sind sogar Fälle von traumatischer Pneumonie bekannt, die nach hartem Fall auf

das Gesäß auftraten. *Cauthier* beschreibt einen Fall von Lungenruptur mit intrathorakaler Verblutung, bei dem Betreffender durch die plötzlich ansetzende Hebelwirkung einer auf der Schulter getragenen Last zu Boden geschleudert wurde. (Ruptur des linken Unterlappens.) *Neugarten* zog auf Grund seiner Untersuchungen von 127 Obduktionsfällen von reiner fibrinöser Pneumonie den Schluß, daß alte feste strang- und flächenhafte Verwachsungen sowohl das Entstehen, als auch den Sitz der Pneumonie wesentlich beeinflussen, ja für beide Momente direkt verantwortlich gemacht werden können. Man kann sich auch gut vorstellen, daß bei einem entsprechenden Trauma an der Stelle, wo die Lunge nicht ausweichen kann, ein Einriß oder eine subpleurale Quetschung des Lungengewebes entstehen kann. *Neugarten* steht auf dem Standpunkt, daß auch Spätpneumonien, die an Stellen unfallbedingter früherer Verwachsungen auftreten, als mittelbare Unfallfolgen zu werten sind.

Die Prognose der traumatischen Pneumonien wurde früher *(Demuth* und *Litten)* als durchaus günstig angesehen. *Störmer* mahnt entsprechend den heutigen Erfahrungen aber doch zur Zurückhaltung in der Beurteilung. Er findet den Verlauf genau dem der atraumatischen Erkrankung entsprechend.

Weyrich zeigt in seiner statistischen Arbeit, daß für den Verlauf und den Ausgang einer Pneumonie sowohl die Jahreszeit, als auch der Ernährungszustand und das Alter des Betroffenen von größter Wichtigkeit sind. Die höchste Zahl mit tödlichem Ausgang der Erkrankung fand er im Monat Februar mit 16 %. Es folgt ein allmähliches Absinken bis August und dann wieder ein rascher Anstieg bis Dezember. Von 267 tödlichen Pneumoniefällen war 240mal der Ernährungszustand schlecht und nur bei 27 Fällen fand sich ein guter Ernährungszustand der Betroffenen. Von den 267 Fällen fand sich bei 11 Fällen eine chronische Pneumonie. Es waren dies alles Leute über 50 Jahre, bei allen diesen war der Ernährungszustand schlecht. Als Nebenbefund ergab sich stets eine Arteriosclerose der Aorta, der Kranzgefäße und Ventrikeldilatationen. Letztere Statistik zeigt außerdem, daß im höheren Alter der erste Pneumonieschub

meist noch relativ gut überstanden wird und daß erst, nachdem die Pneumonie chronisch geworden ist, der Tod infolge zunehmender Kreislaufschwäche eintritt. *Goette* und *Hook* finden in ihren Arbeiten, daß der tödliche Ausgang der chronischen Pneumonie meist bei alten Leuten, hauptsächlich Männern mit Thoraxanomalien oder Pleuraschwarten gefunden wird, während bei jüngeren Leuten Erkrankungen, die klinisch und röntgenologisch als chronische Pneumonie aufgefaßt werden mußten, keinen letalen Charakter annahmen. Die röntgenologisch sichergestellten Infiltrationen verschwanden meistenteils im Laufe von einigen Monaten restlos. Was die Autoren unter chronischer Pneumonie verstanden wissen wollen, ist im pathologisch anatomischen Sinne nicht immer klar! Eine Statistik von *Ziegler* veranschaulicht am besten die Prognose der Thoraxverletzungen und der Verletzungen der Lunge.

Von 736 isolierten Rippenfrakturen wurden 3 invalide, gest. 0.
Von 26 Rippenfrakturen mit gleichzeitigen Lungenverletzungen wurden 2 invalide, gestorben sind 7.

Ziegler weist besonders auf die Bedenklichkeit bei älteren Leuten hin.

Über die Ursache des Übergangs einer akuten in die chronische indurierende Form der Pneumonie finden sich bis heute keine sicheren Angaben. *Fränkel* errechnet, daß höchstens 1—6 % aller akuten lobären Pneumonien in eine chronische Pneumonie übergehen und er findet, daß die Zahl für die herdförmigen Pneumonien noch etwas über diese Werte hinausgreift. Die Zahl des tödlichen Ausgangs allerdings hält er für gering. Entsprechende alte Herde werden bei späteren Sektionen als grau-schwarzschieferige Narbenstellen gefunden. Wir verstehen unter der chronischen, d. h. indurierenden Pneumonie ein Krankheitsbild im Rahmen der Pneumonie, bei dem es nicht, wie beim normalen Krankheitsablauf zur autolytischen Auflösung der Fibrinmassen kommt, bei dem vielmehr infolge Einwachsens von Granulationsgewebe von den Alveolensepten oder Bronchiolen her eine Organisation des Exsudats zustande kommt *(Aschoff* und *Merkel).* Ein gleiches Schicksal erfährt auch das Exsudat, das während des Entzündungsstadiums in die

Interlobulärsepten abgeschieden wurde. Der betreffende Lungenabschnitt bekommt nicht wieder seine Elastizität und seinen früheren Luftgehalt, sondern es tritt im weiteren Verlaufe eine Schrumpfung des Gewebes auf, der erkrankte Lungenteil fühlt sich dann derb an und sieht auf dem Querschnitt fleischartig aus, was zu seiner Benennung „Karnifikation" beitrug. Die Farbtönung ist durch das Alter der Erkrankung bedingt. Es sind dabei Gefäßreichtum, Zellverfettung und anthrakotische Veränderungen der Lunge zu berücksichtigen. Die Ursache der ausbleibenden Verflüssigung und Resorption der intraalveolären Fibrinmassen ist unbekannt und man ist nur auf Theorien angewiesen. *Aschoff* sah in betreffenden Fällen stets nur eine geringe Leukozyteneinwanderung. *De la Camp* fand einen Übergang der akuten in eine chronische Pneumonie meist bei Leuten, die häufig schwerere Erkrankungen, Blutverluste durchgemacht haben, also allgemein geschädigt waren. Außerdem fast immer bei älteren Leuten über 60 Jahren. *De la Camp* glaubte auch physikalische Dehnungsbehinderungen der Lungen, wie Pleuraadhäsionen und *Kypho*-Scoliosen als Ursache verantwortlich machen zu können. *Groll*, *Adelheim* u. a. fanden häufiger angeblich chronische indurierende Pneumonien nach leichteren Kampfgaserkrankungen (zumal Phosgen) der Lunge. Außerdem wurde eine starke bindegewebige Verdickung der Alveolarsepten bei chronischen Stauungslungen beobachtet. *Lauche* glaubt, daß bei der Entstehung der sogenannten indurierenden Pneumonie die Verflüssigung der Fibrinmassen infolge Mangels an proteolytischen Fermenten (verursacht durch höheres Alter und chronische Erkrankungen) ausbleibt, und daß durch den Reiz der vorhandenen Fibrinpfröpfe auf die Alveolarwandungen das Bindegewebe der Septen und Bronchiolen zur Wucherung angeregt wird. Der Ausgang der Gefäß- und Bindegewebswucherung von den Alveolarwänden selbst, wird von ihm abgelehnt. Er hält lediglich den Beginn an dieser Stelle für möglich bei den Fällen, bei denen infolge chronischer Erkrankung, z. B. Stauungserscheinungen, die Alveolarwände schon bindegewebig verdickt und durchsetzt sind. Eine Entscheidung über das Alter einer chronischen Pneumonie zu treffen ist schwer möglich.

Lauche fand in seinen Untersuchungen, daß als der früheste Beginn der Bindegewebseinwanderung in die Alveolen etwa der 15. Tag — vom Beginn einer Pneumonie ab gerechnet — angenommen werden kann. *Petri* zeigt, daß chemische Reize, vor allem bei chronischer Schädigung des Lungengewebes hier wieder besonders bei den Dämpfen organischer Acetate Lungenödeme und chronische Pneumonien zur Folge haben können. *Merkel* berichtet, daß in der Umgebung von Traumastellen der Lunge z. B. bei Schußkanälen eine weitgehende und definitive Verödung des Lungengewebes durch Einsprossen von gefäßführendem Bindegewebe in die Blut und zelliges Exsudat enthaltenden Alveolen im Sinne der organisierenden, sogenannten indurierenden Pneumonie eintreten kann. In seiner Arbeit über entzündliche und infektiöse Neubildungen und pathologischer Organisation macht er bereits 1903 darauf aufmerksam, daß sich die karnifizierenden Prozesse in der Lunge durchaus nicht nur bei Fällen nach kruppöser Pneumonie finden, sondern vor allen Dingen auch nach Influenza Pneumonien, Lobulär und besonders nach Masern- und Keuchhustenpneumonien. Ferner finden sie sich in der Umgebung von Abszessen und Gangränherden der Lunge. *Merkel* selbst hält in der gleichen Arbeit die Schwere der jeweiligen Gewebsschädigung, sei es bakteriell oder chemisch (z. B. durch giftige Gase) bedingt und die stete Neubildung des Sekrets für einen Reiz von nicht geringer Bedeutung, der für die Bindegewebsneubildung verantwortlich gemacht werden könnte.

Mikroskopisch findet man bei der Karnifikation des Lungengewebes bezw. der sogenannten indurierenden Pneumonie je nach dem Alter der Erkrankung entweder die ganzen Alveolen schon vom faserigen gefäßhaltigen Bindegewebe ausgefüllt, oder das Bindegewebe ragt polypenartig in die Alveolarlichtung hinein und wird sogar unter Umständen in alten Fällen wieder vom Epithel der Alveolarwandung überzogen. In frischeren Fällen sieht man oft noch deutlich die Fibrinnetze, in welche die jungen spindeligen Bindegewebszellen teils einwandern, teils das Fibrin durchwachsen oder umwuchern. Wenn auch allgemein pathologisch die Karnifikation als ein Ausheilungsvorgang bezeichnet werden könnte, so tritt

trotzdem infolge der verhängnisvollen Verminderung des Lungengewebes eine Überbelastung des Kreislaufs auf. Infolge schlechter Durchblutungsverhältnisse in den karnifizierten Gewebsabschnitten soll es zu anämisierenden Infarkten und Gewebsnekrosen oder Abszessen kommen können, die wieder infolge sekundärer Infektion zu schwersten Krankheitserscheinungen führen. Häufig sieht man die Einschmelzung von den fettig degenerierten Bindegewebszellen ausgehen (siehe *Lauche*). Als Infektionserreger kommen hierbei alle Mikroorganismen, die eine Eiterung verursachen können in Betracht. Am häufigsten finden sich hier Staphylo- und Streptococcen. Für die Ansiedlung der Erreger ist es gleich, ob die Schädigung durch ein Trauma oder etwa chemisch zustande gekommen ist. Wenn einmal in einer Lunge diese indurierenden pneumonischen Prozesse begonnen haben, dann neigen sie zu Nachschüben, was besonders verhängnisvoll ist.

Im Nachfolgenden soll ein Fall von indurierender Pneumonie nach Verkehrsunfall behandelt werden.

Huber F., geb. 6. 7. 69, seziert am 8. 9. 36.

Aus der Krankengeschichte ist zu erkennen, daß H. am 27. 7. 36 nachmittags 15.45 Uhr beim Überqueren einer Straße von einer Straßenbahn erfaßt und zu Boden geschleudert wurde. Er war nicht bewußtlos und wurde von der naheliegenden Polizeiwache, wohin man ihn inzwischen gebracht hatte, durch den Rettungsdienst in die Chirurgische Klinik verbracht. Eine nähere Erhebung wurde hier angeblich wegen des schlechten Allgemeinzustandes nicht vorgenommen.

Befund des Verunglückten bei der Krankenhausaufnahme: Verbraucht aussehender 67jähriger Mann gab an, nicht erbrochen zu haben. Außer einer oberflächlichen Rißwunde am linken Oberarm liegen nur Verletzungen am linken Bein vor. Örtlicher Befund: Starke Schwellung der linken Fußgelenkgegend, der Fuß ist im Sprunggelenk abnorm beweglich, dabei ist am inneren und am äußeren Knöchel Krepitation zu fühlen. Die Umrisse des linken Kniegelenks sind ebenfalls geschwollen. Es besteht der Verdacht auf Verletzung der Kniescheibe. Röntgenologisch wurde ein Knie-

scheibenbruch links und eine Fissur am linken äußeren Oberschenkelknorren, außerdem Brüche des linken äußeren und inneren Knöchels festgestellt. Die Versorgung der Verletzung geschah durch Lagerung des Beins auf Schiene. Die Krankenblatteinträge besagen, am 5. 8. die Haematome zurückgebildet, Anlegung einer Unterschenkelgipsschiene. 16. 8. störungsloser Heilverlauf. 25. 8. Heute Temperaturanstieg, über beiden Lungen zahlreiche Rasselgeräusche. 28. 8. Temperatur noch erhöht. 30. 8. Allgemeinzustand schlecht, zunehmender Verfall. 4. 9. Temperatur noch erhöht, Husten weniger, Patient läßt teilweise unter sich. 5. 9. Unter den Zeichen fortschreitender Kreislaufschwäche allmählicher Verfall. 6. 9. Exitus.

Vom Tage nach der Krankenhauseinlieferung bestanden während dreier Tagen Temperaturen zwischen 38 und 39° am vierten Tag kritischer Temperaturabfall. Während weiterer 25 Tage bestanden dann Temperaturen zwischen 36,8 und 37,5°, von dann ab trat wieder ein plötzlicher Temperaturanstieg auf 39° ein mit Tagesschwankungen 37° morgens, 39° abends. An Arzneimitteln wurden bereits vom ersten Temperaturanstieg ab Chinin-Cardiazol — Campher — Transpulmin und Codein gegeben, außerdem wurden Brustwickel gemacht. Diese Behandlung wurde nach dem ersten Temperaturabfall abgesetzt und bei dem erneuten Fieberanstieg wieder aufgenommen.

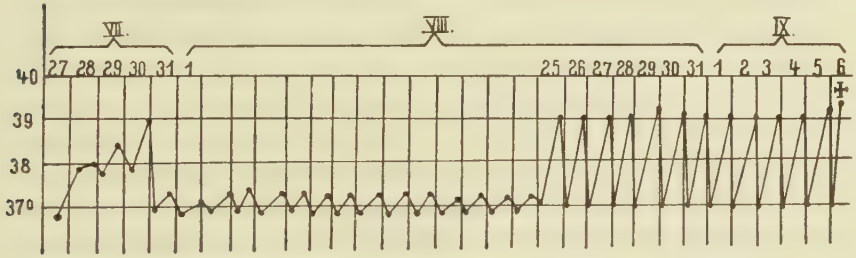

Temperaturkurve

Aus den Polizeiakten ist laut Angaben der Angehörigen ersichtlich, daß der Allgemeinzustand des H. vor dem Unfall nicht be-

sonders schlecht gewesen sein kann. H. machte täglich noch Spaziergänge und konnte allein noch längere Fahrten mit der Straßenbahn unternehmen. Es findet sich im Polizeiakt außerdem noch eine Eintragung des den Tatbestand aufnehmenden Beamten (aufgenommen in den ersten Tagen nach dem Unfall), wonach nach Angabe des Pflegepersonals der Klinik, H. an starkem Asthma leide.

Die Staatsanwaltschaft ordnete die gerichtliche Leichenöffnung an.

Gerichtliches Sektionsprotokoll 8. 9. 36.

A. Äußere Besichtigung. 168 cm große hochgradig abgemagerte 45 kg schwere männliche Leiche, die Totenstarre in Lösung begriffen. Totenflecke an der Hinterfläche des Rumpfes und der Gliedmassen nur noch mäßig ausgesprochen. 2. Unter dem Kreuzbein ein zwetschgengroßes Druckgeschwür. Fünfmarkstück große Blasenbildung der Haut über dem linken Rollhügel. Der ganze Hodensack ist geschwollen, ödematös mit kleinen Borken belegt. 3. Der rechte Fuß ist gestreckt, der linke im deutlich verdickten Kniegelenk etwas abgebogen und nach außen gelegt. Der linke Ober- und Unterschenkel ist deutlich magerer als der rechte. 4. An der Innenseite des linken Fußes in der Umgebung des Knöchels eine deutlich bläulich durchschimmernde Blutung. Der Knöchel selbst erscheint etwas verdickt, der Fußrücken ist beim Einschneiden stark von wässriger Flüssigkeit durchsetzt. An der Grenze vom mittleren und unteren Drittel befindet sich über dem Schienbein eine in Heilung begriffene Zehnpfennigstück große Hautnarbe. 5. Unterhalb des linken Kniegelenks findet sich eine kleine etwa linsengroße Hautborke. 6. Das Kniegelenk selber enthält eine rotbräunliche, fadenziehende Flüssigkeit, etwa zwei Kaffeelöffel. Die Kniescheibe ist nicht verletzt, dagegen zeigt die äußere Rolle des Oberschenkelknochens an ihrer Außenseite einen abgelösten und wieder in Verbindung getretenen Knochenspan, der mit Knorpel überzogen ist und sich von der übrigen Knorpelfläche stark absetzt. Außerdem findet sich auf der Höhe der linken Kniegelenksrolle ein etwa 2 cm langer zackiger Riß im Knorpelüberzug. Im übrigen ist der Knorpelüberzug der Gelenkfläche nicht zerfasert, sondern glatt. Dagegen zeigt die Gelenkfläche des Schien-

beins an der inneren Hälfte eine feinwarzige Aufrauhung. 8. Die Ausbuchtungen des linken Kniegelenks zeigen eine stark sulzige, bräunlich verfärbte Beschaffenheit in der Auskleidung. Im äußersten Winkel findet sich noch etwas schmierig bräunliches Blut. 9. Auch das Glied ist stark geschwollen, besonders die Vorhaut, die Harnröhrenmündung gerötet, die Schambehaarung äußerst mangelhaft. 10. Die Bauchdecken eingezogen, Brustkorb schmal und lang, die Zwischenrippenräume eingesunken. 11. Arme vollständig frei beweglich, von früheren Verletzungen findet sich nur im Bereich des zweiköpfigen Muskels links über der vorderen Achselfalte eine etwa zwetschgengroße strahlige Narbe mit einzelnen Borken. 12. Der Hals ist mager und lang. Es besteht ein starker ergrauender Schnurr-, Kinn- und Backenbart. 13. Die äußerst blassen Lippen sind geschlossen, der Oberkiefer zahnlos, die Unterkieferzähne lückenhaft, die Zunge zurückgesunken. 14. Ohren-, Nasen- und Mundöffnungen frei. Augen spaltförmig offen, an den Lidern etwas eingetrockneter Schleim, die Augäpfel schon ziemlich weich. Die Augenbindehäute blaß, die Pupillen verzogen, etwa erbsengroß. 15. Der Schädel ist noch gut besetzt mit dunkelbraungrauen von einzelnen weißen Fäden durchzogenen Haaren, die Kopfschwarte nicht verletzt.

B. Innere Besichtigung. 1. Brust- und Bauchhöhle: 16. Unterhaut-Fettgewebe und Muskulatur kümmerlich entwickelt, nirgends ältere oder frischere Blutungen, auch das Netz fettarm, letzteres ebenso wie die Darmschlingen ziemlich trocken, kein freier Inhalt in der Bauchhöhle, der Wurmfortsatz neben dem untersten Dünndarm herunterhängend und etwas verwachsen. 17. Zwerchfellstand beiderseits 11. Rippe.

a) Brusthöhle: 18. Die Rippenknorpel zum Teil noch schneidbar, der rechte Oberlappen zeigt derbe, flächenhafte Verwachsungen mit der Brustwand, der Mittellappen und der Unterlappen sind frei, hochgradig gebläht. Die linke Lunge zeigt strangförmige und handtellergroße Verwachsungen über der Spitze nach hinten zu und vorne. In der Mitte ist der Oberlappen frei und fühlt sich derb an, ebenso der Unterlappen. Das Lungenfell aber ist glatt

und spiegelnd. Auf der Höhe der linken Spitze findet sich wieder eine umschriebene Verwachsung. 19. Bei der Herausnahme der Brustorgane entleert sich reichlich flüssiges Blut aus dem rechten Vorhof, der unteren Blutader und der Brustschlagader. Der Nasen-Rachenraum ist frei. 20. Bei Auslösung der Brustorgane zeigen sich nirgends Blutungen der Brustkorbwand oder des Lungenfells, der Überzug der Brustschlagader und auch das Rippenfell ist sehr blutreich. 21. Die Schleimhaut der Mund-Rachenhöhle sehr blaß, etwas schleimbedeckt, ebenso diejenige des Kehlkopfeinganges, der seitlichen Rachentaschen und der Speiseröhre. 22. In den ganzen Luftwegen findet sich eine gelbliche Brühe, im untersten Teil der Luftröhre und in den großen Ästen schaumig-schleimige Flüssigkeit. Die Schleimhaut der Luftwege ist sehr blaß. 23. Beide Schilddrüsenhälften sind klein und derb, auch die Lymphdrüsen der Mund- und Rachenhöhle. 24. Das Herz selbst ist groß, ziemlich fettreich, blaß, auf der Vorderfläche der rechten Herzkammer ein handtellergroßer Sehnenfleck, auf dem Querschnitt in den Herzkammern etwas dunkles flüssiges Blut. Der Herzmuskel braun, in der rechten Herzkammer und im rechten Vorhof noch ein großes Speckgerinnsel. Die Lungenschlagader enthält im Hauptteil und in den großen Ästen nur dickflüssiges schwarzrotes Blut. Im linken Vorhof locker geronnene schwarz-rote Blutmassen, der Vorhof ist weit, die Innenhaut verdickt, auch die zweizipfelige Klappe ist dem Alter entsprechend verdickt. Die Vorhof-Scheidewand ist weit, spaltförmig offen, die Brustschlagader ist erweitert, die Klappen aber schlußfähig und zart. Nur an der mittleren Klappe ist eine zarte hahnenkammartige Verdickung vorhanden. Die Wand der Brustschlagader ist derb, die Innenfläche stark verfettet und zwar streifen- und plattenförmig. Auf der Höhe des Bogens Kalkanlagerungen. Die beiden Herzschlagadern sind ziemlich weit, ihre Innenhaut verfettet und verkalkt. Der Herzmuskel auf dem Flächenschnitt im Bereich der linken Herzkammer etwas gefleckt, gelbbraun, ohne deutliche Narben. 25. In der linken Lungenspitze findet sich ein über zwetschgengroßer, buchtiger, nicht übelriechender mit schleimigem zähem, graugelblichem Eiter gefüllter

Hohlraum, der eine etwa 0,5 mm dicke gelbliche Abgrenzungsmembran besitzt. In der Umgebung ist das Lungengewebe grau, auffallend derb (chronische Lungenentzündung!), jedoch nirgends Tuberkelknötchen vorhanden. Das übrige Gewebe des Oberlappens sehr feucht, wässrig schaumig durchtränkt, fühlt sich ebenfalls etwas derb an, auch der ganze Unterlappen blutreich, blutig wässrig und schaumig, aber nirgends völlig luftleer. In den Lungenschlagaderästen finden sich nirgends ältere oder frischere Pfröpfe. Im Unterlappen eitriger Schleim. 26. Die rechte Lunge zeigt im Mittellappen zum Teil leichte Blähung, Gewebe trocken hellrot. Der Unter- und Oberlappen sehr blutreich, schaumig durchtränkt. In einem großen Ast der Lungenschlagader des rechten Unterlappens finden sich vereinzelte graurote und schwarzrote, trockene, der Wand schon fest anhaftende Blutpfröpfe. In den übrigen Lungenadern keine, auch nicht im rechten Oberlappen. Hier zeigt das Lungengewebe, wie im Unterlappen verringerten Luftgehalt, starke blutig-schaumige-wässrige Durchtränkung und nach hinten von der Spitze findet sich ein etwa pflaumengroßer schiefrig-narbiger Herd ohne Verkalkung oder Knötchen. 27. Die oberste Brustwirbelsäule zeigt eine leichte Ausbuchtung nach links und rechts hinüber (vielleicht hervorgerufen durch den eben erwähnten narbigen Schrumpfungsherd des Lungengewebes).

b) Bauchhöhle: 28. Die Milz wiegt 120 g, mit der Umgebung verwachsen, die Kapsel ist stellenweise verdickt, zeigt flächenhaft feinwarzige Beschaffenheit, Gewebe blutreich und derb. 29. Leber auf der Oberfläche des rechten Lappens drei ziemlich tiefe Zwerchfellfurchen, die Kapsel glatt, schlaff, blutreich, bräunlich-gelblich. In der Gallenblase ein Kaffeelöffel klare gelbgrüne Galle. 30. Bauchspeicheldrüse klein, derb. 31. In den großen Blutgefäßen der hinteren Bauchwand findet sich geronnenes schmieriges Blut, die Bauchschlagader stark geschlängelt, die Wand derb, verfettet, zum Teil mit Kalkeinlagerungen und einzelnen Geschwüren. 32. Beide Nebennieren schmal, derb, fettlos. Nierenlager fettarm, Nieren klein, blaß. Im Rindengebiet mehrere pfefferkorn- bis erbsengroße Cysten. An der Spitze der rechten Niere ein etwa haselnußgroßer,

keilförmiger, gelblicher rotumränderter Herd (Infarkt). Linke Niere etwas blutreicher und enthält weniger Cysten. Nierenbecken nicht erweitert. In der Blase etwa 50 ccm trüber Harn, Schleimhaut dunkelgrau-rot mit starker Balkenbildung. Vorsteherdrüse vergrößert. Hoden von entsprechender Größe, grau, locker. 33. Im Magen finden sich etwa 50 ccm einer grau-gelben Brühe, die Schleimhaut des Magens zeigt starke Faltenbildung und feinwarzige Beschaffenheit. Gleicher Befund auch am Zwölffingerdarm. Der Darmkanal selber enthält nur wenigen graugelblichen-grünlichen Inhalt. Im untersten Dünndarm die Lymphapparate unverändert, Dickdarm enthält schwarzen geballten Kot.

II. Schädelhöhle: 34. Kopfform rundlich, Kopfschwarte sehr blaß, keine Spuren von Blutungen, die Schläfenmuskulatur ist blaß, graurötlich. 35. Schädel sägt sich leicht. 36. Bei Abnahme des Schädeldaches samt der oberen Hirnhälfte entleert sich in großer Menge klare, wässrige Flüssigkeit aus den stark erweiterten Hirnkammern, deren Auskleidung feucht, glatt und spiegelnd ist. Auch an der Oberfläche des Gehirns reichlich wässrige Flüssigkeit. 37. Die weichen Hirnhäute sind derb und trüb, sehr feucht, auf den Querschnitten zeigt sich die Hirnrinde stark verschmälert, Hirnsubstanz derb, nirgends finden sich Erweichungs- oder Blutungsherde. 39. Auch am Gehirngrund vermehrte Flüssigkeit, die weichen Häute hier ebenfalls feucht und verdickt, Gefäße dickwandig, nicht verkalkt. Auch der Boden der Rautengrube ist glatt und spiegelnd. Sie selbst erweitert. 39. Die Querschnitte durch die untere Hälfte des Großhirns, durch Brücke und das verlängerte Mark nebst Kleinhirn zeigen nirgends krankhaften Befund. Das Kleinhirn ist ziemlich feucht und etwas weich. 40. Die Innenfläche der harten Hirnhaut, die etwas derb und mit dem Schädeldach etwas fest verwachsen ist, erscheint glatt und spiegelnd, ebenso am Schädelgrund. In den Blutleitern etwas schmieriges geronnenes Blut. 41. Das Schädeldach ist ziemlich schwer, 0,5—0,8 cm dick. 42. Paukenhöhle leer, Trommelfell unverletzt. Am knöchernen Schädelgrund keine Verletzungen. 43. Bei der Freilegung der linken Kniescheibe läßt sich ein Bruch mit Sicherheit nicht mehr feststellen.

Vorläufiges Gutachten:

I. Der sezierte Mann starb letzten Endes an einer Herzschwäche und an allgemeinem Verfall des Körpers.

II. Die letzte Todesursache war ein Herznachlaß mit hochgradiger, wässriger Durchtränkung des Lungengewebes bei gleichzeitigem, wahrscheinlich chronisch entzündlichem Prozeß im Lungengewebe. Ob letzterer nur durch das Krankenlager bedingt war, läßt sich ohne Kenntnis der Krankengeschichte nicht mit Sicherheit entscheiden.

III. Als Spuren des seinerzeit erlittenen Unfalls finden sich noch in Heilung begriffene Brüche der linken Fußknöchel und eine Verletzung des inneren unteren Gelenkendes des linken Oberschenkelknochens, die ebenfalls in Abheilung begriffen war.

IV. Ob ein indirekter Zusammenhang des Todes mit dem seinerzeit erlittenen Unfall vorliegt, kann ohne genaue Kenntnis der Krankengeschichte nicht festgestellt werden.

Histologischer Befund der Lungen-, Gefrier- und Paraffinschnitte: Im mikroskopischen Bilde findet man bei den Schnitten durch die Abszeßmembran, außer der noch jungen, bindegewebigen Abgrenzung des Abszesses vom übrigen Lungengewebe, an der Grenze die Alveolen zum Teil etwas zusammengefallen und zum Teil noch mit starken Fibrinnetzen ausgefüllt. Die Alveolarsepten sind stark zellhaltig, man erkennt an vielen Stellen deutlich den Einbruch der Bindegewebszellen in die Alveolen. Vielfach finden sich die typischen spindelig schlanken Bindegewebszellen schon inmitten der Fibrinnetze. An Schnitten entfernter vom Abszeß sind die Alveolen noch deutlicher zu erkennen, sie erscheinen größtenteils leicht emphysematös erweitert. Auch hier wie in Abszeßnähe mit Fibrinnetzen, Blut- und abgestoßenen Alveolarwandzellen angefüllt. Es fällt hier der Zellreichtum der Alveolarsepten, vor allem an Wanderzellen und an Bindegewebszellen, auf. Man erkennt vielfach das Einwachsen ganz junger Bindegewebszellzüge, die stellenweise eben erst Fibrillen bilden, in die Alveolen und hat auch vereinzelt den Eindruck eines Durchwanderns von Bindegewebszügen durch die Alveolargänge. Stellenweise sind noch die Durchschiebungen von Fibrinfäden durch die sogenannten *Cohn*'schen Porenkanälchen sichtbar. An anderen Stellen

wieder sieht man die interalveolären Fibrinnetze von jungen spindeligen Bindegewebszellen umwachsen. An den Schnitten von der rechten Lungenspitze findet man deutlich leichte emphysematöse Alveolenerweiterung mit zellreichen Alveolarsepten. Vereinzelt glaubt man auch hier spindelige junge Bindegewebszellen in den Alveolen finden zu können. Es ist aber hier bei weitem nicht das ausgesprochene Bild wie am linken Oberlappen.

Bei der Beurteilung des vorliegenden Falles unter Berücksichtigung des Krankenblattes, des Sektionsprotokolles und des Gerichtsaktes kann man zu nachfolgenden Überlegungen kommen: Den Bekundungen nach soll H. bis zur Zeit des Unfalls arbeitsfähig und wenigstens im landläufigen Sinne gesund gewesen sein. Bei dem am 27. VII. 1936 nachmittags erlittenen Unfall zog er sich, außer seinen Knochenbrüchen und der Fissur im linken Oberschenkelknochen, vermutlich eine leichte Prellungslungenverletzung im linken Oberlappenbereich zu. Ob die Verletzung schon durch den direkten Stoß beim Anprall (siehe Sektionsprotokoll und Krankenblatt, Verletzungsstelle am Thorax in der vorderen Achselfaltengegend) im Schrifttum als direkte Fortleitung des Traumas bei starrem Thorax beschrieben, zustande kam, oder erst in dem Augenblick, als H. auf den Boden geschleudert war, infolge Thoraxkontusion, läßt sich nicht entscheiden. In beiden Fällen aber können die Verwachsungsstränge im Lungenspitzenbereich für die Entstehung einer Lungenverletzung fördernd gewesen sein (siehe Schrifttum *Merkel* und *Neugarten*). Die Verletzung war sicherlich nicht erheblich, außerdem ist infolge der Verwachsungen die Ventilation im Spitzenbereich behindert gewesen, was beides zusammen den fehlenden blutigen Auswurf erklärlich machen kann und was auch die Entstehung einer Pneumonie an dieser Stelle begünstigen konnte.

Der bereits am Tage nach dem Unfall auftretende Temperaturanstieg ist zweifellos schon als Beginn einer Pneumonie zu deuten, doch findet sich hierüber keine entsprechende Bemerkung über Dämpfung oder Bronchialatmen usw. im Krankenblatt. Die sofort eingeleitete Behandlung aber spricht für den Verdacht einer Erkrankung der Atmungsorgane (Brustwickel-, Chinin-, Codeingaben und Cardiaca). Außerdem muß Atemnot und Hustenreiz bestanden haben, was aus

einer Angabe, die vom Pflegepersonal dem den Tatbestand aufnehmenden Polizeibeamten gegenüber gemacht wurde, hervorgeht (Asthmaleiden?). Dem Sektionsbefunde der Lunge entsprechend, kann aber ein so erhebliches Asthmaleiden nicht vorgelegen haben Es fand sich lediglich ein ganz geringes Lungenemphysem, keine rechtsseitige Herzhypertrophie. Die beobachtete Atemnot ist also doch wohl auf die beginnende Lungenentzündung zu beziehen. Die kleinen Lungenembolien im rechten Unterlappen sind wohl durch Beinvenenthrombosen bedingt gewesen.

Wenn man eine Entscheidung über die Art der Pneumonie treffen will, so kann man dem Krankheitsverlaufe und dem Sektionsbefunde entsprechend sich nach der Einteilung von *Stern* für eine Form zwischen den Typen 2 und 3 aussprechen (Pneumonie mit atypischem Verlaufe und etwa mehr analog dem Verlaufe einer Bronchopneumonie). Der erste Entzündungsschub wurde von dem organisch noch leidlich gesunden Mann verhältnismäßig gut überstanden. Nach Angaben des Krankenblattes fühlte Patient sich in den ersten Tagen und Wochen noch relativ wohl. In dem pneumonisch erkrankten linken Lungenspitzenbezirk kam es wahrscheinlich ziemlich frühzeitig — vielleicht durch Mischinfektion (leider ist eine bakteriologische Untersuchung des Eiters des pneumonischen Infiltrats unterblieben) zu einer Abszeßbildung, wie es ja bei älteren verbrauchten Leuten nicht selten beobachtet wird. Im weiteren Verlaufe blieb dann auch die normale Lösung der Fibrinmassen aus und es setzte der karnifizierende Prozeß ein, der sich nicht nur auf die nächste Umgebung des Abszesses beschränkte, wie es häufiger beobachtet wird (siehe *Merkel*), sondern auch auf weite Bezirke des Lungenoberlappens übergriff. Die septischen Temperaturen, die 13 Tage vor dem Tode auftraten, können nicht sicher für den Lungenbefund allein verwertet werden, da inzwischen auch das Dekubitalgeschwür aufgetreten war. Als Zeichen des Pneumoniebeginns aber können sie abgelehnt werden, da der vorliegende Karnifikationsprozess schon mehr als 15 Tage zurückliegen muß. Was in unserem Falle die Ursache des Übergangs der akuten zur chronisch indurierenden Pneumonie betrifft, so kann man hier nahezu alle im Schrifttum angegebenen Momente finden.

Es handelt sich um einen alten verbrauchten Mann, bei dem nach Ansicht von *Lauche* Fermentmangel für die ausbleibende Fibrinlysis geltend gemacht werden könnte. Außerdem finden sich über dem erkrankten Lungenabschnitt alte Verwachsungsstränge, die die normale Ventilation behindern und somit wie nach *De la Camp* die ausbleibende Lysis beeinflussen konnten. Außerdem scheint es sich der Form nach um eine Bronchopneumonie gehandelt zu haben, welch letztere Art nach den Untersuchungen von *Fränkel* mehr zur Karnifikation als die krupöse Form neigt. Nicht zuletzt scheint es bemerkenswert zu sein, daß eine gewisse Neigung zur Bindegewebswucherung schon bestanden haben muß, denn auch in dem nicht pneumonisch erkrankten rechten Lungenoberlappen fand sich im mikroskopischen Bild eine stark ausgeprägte Bindegewebswucherung der Septen, bei der man auf einzelnen Gesichtsfeldern auch den Eindruck haben konnte, daß eine Bindegewebseinwanderung in die Alveolen begänne. Ferner fand sich auch in der rechten Spitze noch der Restzustand eines alten Karnifikationsprozesses (schiefrig-schwarze Schwarte).

Als letzte Todesursache ist die Überlastung des Herzens mit Versagen desselben zu nennen, hervorgerufen durch den chronisch entzündlichen Prozeß in der Lunge.

Abschließend darf ich Herrn Obermedizinalrat Professor *Dr. Merkel* für die Überlassung des Themas, die Durchsicht der Arbeit und die Übernahme des Referats meinen aufrichtigsten Dank aussprechen.

Schrifttum

Adelheim: Virchows Archiv 1922 Bd. 226. Beiträge zur pathol. Anatomie und Pathogenese der Kampfgasvergiftungen.

Aschoff: Pathol. Anatomie 1923. Lungenkrankheiten.

Becker: Lehrbuch der ärztlichen Sachverständigentätigkeit 1914. Lungenkrankheiten bei Unfallverletzten.

Brack: Zeitschrift für die ges. Ger. Medizin 1933. Bd. 22. Über Begutachtung des Unfallspättodes.

Brugsch-Fränkel: Spezielle Pathologie und Therapie innerer Krankheiten 1924. Lungenkrankheiten.

Cauthier: Zeitschrift f. die ges. Ger. Medizin 1935. Über traumat. Lungenrupturen.

Cooke: Zeitschrift f. die ges. Ger. Medizin 1935. Bd. 25. Traumat. Lungenruptur ohne Zeichen einer Verletzung der äußeren Brustwand.

De la Camp: Spezielle Pathologie u. Therapie innerer Krankheiten 1924. (Urban u. Schwarzenberg). Über Lungenentzündungen.

Engel: Lehrbuch der Beurteilung von Unfallfolgen 1933. Lungenentzündung nach Unfall.

Fränkel: Deutsches Archiv f. klinische Medizin 1902. Bd. 73. Über Bronchiolitis fibrinosa obliterans nebst Bemerkungen über Lungenhyperämie und indurierender Pneumonie.

Geil: Vierteljahresschrift f. Ger. Medizin 1899. Bd. 17/18. Ruptur innerer Organe durch stumpfe Gewalt.

Goette: Deutsches Archiv f. klinische Medizin 1927. Über atypische Pneumonien und deren Ausgang in chron. Pneumonie.

Groll: Virchows Archiv 1921. Bd. 231. Anatom. Befunde bei Vergiftungen mit Phosgen.

Haßlinger-Sternberg: Zeitschrift für Hals-, Nasen- und Ohrenheilkunde 1926. Bd. 16. Die Bakterienflora des Tracheo-Bronchialbaumes.

Külbs: Kaufmann, Handbuch der Unfallmedizin 1925.

Kaufmann: K., Handbuch der Unfallmedizin 1925. Lungenentzündung nach Lungenschädigung nach äußerer Gewalteinwirkung.

Lauche: Henke-Lubarsch, Handbuch der spez. pathol. Anatomie 1928. Bd. III/1. Lungenkrankheiten.

Merkel: Lubarsch-Ostertag, Ergebnisse 9. Jhrg. 2. Abt. Über entzündliche und infekt. Neubildungen u. pathol. Organisation.

— — Handbuch der ärztlichen Erfahrungen im Weltkrieg. Pathol. Anatomie Bd. VIII.

Müller Fr.: Handbuch der ges. Therapie Penzoldt-Stintzing 1914. Bd. III. Auszug aus Behandl. d. Lungenkrht. v. Gerhardt.

Neugarten: Monatszeitschrift f. Unfallheilkunde u. Invalidenwesen 1920, 27. Jhrg. Nr. 1. Lungenverwachsung und Lungenentzündung.

Petri: Henke-Lubarsch, Handbuch der spez. pathol. Anatomie 1928. Bd. X. Vergiftungen.

Kehl-Störmer: Magnus-König, Handbuch des Ges. Unfallheilkunde 1934. Brustkorbverletzungen und deren Folgen.

Strümpell-Seyfarth: Lehrbuch der spez. Pathologie u. Therapie innerer Medizin 1930. Bd. I. Lungenerkrankungen.

Stern: Klinische Studien mit Berücksichtigung der Unfallbegutachtung 1896. 1. Heft. Krankheiten des Herzens u. der Lungen (G. Fischer, Jena). Über traumatische Entstehung innerer Krankheiten.

Schuster: Zeitschrift f. Heilkunde 1890. Bd. 1.

Veiga de Carvalho: Zeitschrift f. die ges. Ger. Medizin 1937. Bd. 27. Abhandlung über die traum. Pneumonie.

Welker-Ziemke: Zeitschrift f. die ges. Ger. Medizin 1929. Bd. 13. Trauma u. Pneumonie.

Weyrich: Wiener Beiträge z. Ger. Medizin 1931. Bd. 11/12. Statistische Untersuchungen über plötzlichen Tod aus natürlicher Ursache.

Lebenslauf

Ich wurde am 1. November 1905 zu Walldürn (Baden) als Sohn des Badischen Bezirksarztes Dr. Georg Emil Baumann geboren. Nach 5 jährigem Volksschulbesuch trat ich in das Realgymnasium über, wo ich 1926 die Reife erlangte. Nach bestandener Reifeprüfung widmete ich mich dem Studium der Medizin und machte Juli 1931 das medizinische Staatsexamen in München. Als Medizinalpraktikant war ich in der Chirurgischen Universitäts-Klinik München und der Medizinischen Klinik in Würzburg tätig. Seit Juli 1932 war ich wieder bis Juli 1937 an der Chirurgischen Klinik München zuerst als Volontärarzt und später als Assistent beschäftigt. Seit dieser Zeit bin ich mit Vertretungen von Ärzten beschäftigt.